

ACOMPANHAMENTO DO PROCESSO DE REABILITAÇÃO PÓS RECONSTRUÇÃO DO LCA ATRAVÉS DA REPRESENTAÇÃO GRÁFICA DO ARCO DE MOVIMENTO ATIVO DO JOELHO

Felipe Sampaio Jorge

Professor do curso de Fisioterapia do ISECENSA
Coordenador da pós Graduação em Terapia Manual ISECENSA
Laboratório de Análise do Movimento ISECENSA
felipejorgefisio@gmail.com

Resumo

Acompanhamento do processo de reabilitação pós reconstrução do LCA através da representação gráfica do arco de movimento ativo do joelho. Este trabalho se propõe a expressar uma representação gráfica para a recuperação da amplitude de movimento da articulação do joelho após reconstrução do ligamento cruzado anterior (LCA). Através de dados clínicos de goniometria obtidos ao longo da realização de um protocolo fisioterapêutico de tratamento de 22 pacientes foi possível verificar um comportamento normal de recuperação da amplitude articular do joelho. A partir daí foi expressa uma formulação matemática que representa o comportamento gráfico da recuperação do joelho de pacientes submetidos ao protocolo de tratamento aqui proposto.

Palavras-chave: Fisioterapia, Ligamento Cruzado Anterior, Arco de Movimento, Joelho

Abstract

This paper proposes to express a graphic representation of the range of motion of the Knee after ACL reconstruction. With goniometric angles captured from 22 patients during the rehabilitation program it was possible to verify the normal comportment of the knee range of motion recuperation. With these data a math formulation was made to represent the behavior of the knee recuperation of the patients submitted to the rehabilitation program.

Keywords: Physiotherapy, Anterior Crusade Ligament, Range of motion, Knee

INTRODUÇÃO

O ligamento cruzado anterior (LCA) é o elemento primário que impede a anteriorização da tibia em relação ao fêmur e, juntamente com o ligamento cruzado posterior, delimita a rotação e o deslocamento entre a tibia e o fêmur, o que caracteriza a cinemática normal do joelho. A insuficiência do LCA, além de produzir episódios de instabilidade, altera a mecânica articular. (NOYES et al. 1983; TURQUETO et al. 1993; CARVALHO et al. 2006).

A ruptura do ligamento cruzado anterior (LCA) é uma lesão frequente, principalmente em jovens, o que gera uma instabilidade que pode ser incapacitante. Sendo assim, o objetivo da reconstrução cirúrgica é restaurar a cinemática normal do joelho, prevenindo a instabilidade sintomática e o processo degenerativo articular prematuro (TURQUETO et al. 1993; REZENDE et al. 1994; KAPOOR et al. 2004).

Dentre os possíveis substitutos na reconstrução do LCA, figura o tendão do músculo semitendinoso (ST), que pode ser utilizado isoladamente ou associado ao tendão do músculo grácil (LIPSCOMB et al.1981) ou a utilização clássica do tendão patelar (TURQUETO et al. 1993). Ambos tem sido usado nas reconstruções intra-articulares crônicas e agudas do LCA. (ZARICZNYJ et al. 1983).

Após o procedimento cirúrgico torna-se imprescindível o processo de reabilitação. Este processo deve se atentar para alguns pontos de destaque, o ganho de arco de movimento (ADM) em extensão deve ser o mais precoce possível, fortalecimento de todo o membro inferior afetado, ganho de flexão do joelho, exercícios de equilíbrio, propriocepção e o retorno as atividades sociais e profissionais cotidianas do paciente (BONFIM & PACOLA, 2000; Kerkour & Salgado, 2003).

Um bom protocolo de tratamento se caracteriza por cumprir os objetivos de forma completa e segura num menor espaço de tempo respeitando o tempo de cicatrização normal do enxerto. O objetivo desde

trabalho é demonstrar um protocolo de tratamento pós cirúrgico do LCA, avaliando-se a ADM ativa de flexão do joelho durante todo o período de reabilitação e a partir daí se estabelecer um padrão para possíveis comparações futuras com diferentes protocolos assim como uma base guia para localização do paciente dentro deste protocolo de acordo com a amplitude de movimento ativa do joelho.

MATERIAIS E MÉTODOS

Este estudo encontra-se de acordo com a Resolução 196/96 do Conselho Nacional de Saúde, foi aprovado pelo comitê de ética em pesquisas com seres humanos com o número do CEP H118/CEP/2006.

De março de 2001 a fevereiro de 2004 foram atendidos 22 pacientes do sexo masculino com idade entre 18 e 26 anos, submetidos à cirurgia de reparo do LCA.

A cirurgia foi indicada devido sintomas de instabilidade após ruptura do LCA. Todos os pacientes sofreram ruptura no membro inferior dominante, destes, 18 eram destros e 4 canhotos. Dois dias após o procedimento cirúrgico todos os pacientes foram submetidos ao mesmo protocolo de tratamento (tabela 1).

Todos os pacientes foram avaliados no final de cada semana e foi verificado o ganho de ADM para flexão do joelho com o uso de goniômetro. Para realização da estatística foi usado o Microsoft Excel XP e o programa de plotagem e estatística Origin.

PROTOCOLO DE TRATAMENTO

FASES	OBJETIVOS	ELETROTERRAPIA	EXERCÍCIOS
FASE 1 (1-4 semanas)	Redução de edema. Ganho de ADM: extensão total, flexão 110°. Ganho de tônus. Permitir transferências. Marcha com muletas.	Ultra som pulsátil, 1:5 0.2W/cm ² Laser He-Ne 2 min por ponto Corrente Russa quadríceps e ísqeuo tibiais; 100Hz; rise:2, ON:5, delay: 2, OFF:2, 10min TENS (se necessário) Conv.	mobilização articular: deslizamentos posteriores da tibia sobre o fêmur. mobilização articular da patela. mobilização cicatricial. ADM passivo: extensão do joelho em supino (rolo sob o tornozelo). ADM passivo: extensão do joelho emprono com perna para fora da cama. Alongamentos: quadríceps, adutores, TFL, ísqueostibiais, Gastrocnêmios e solear. isometria quadríceps. isometria ísqueos tibiais. ADM ativo com skate deslizamentos. Contra resistidos do quadril. Contra resistidos do tornozelo. Marcha com muletas (órtese). Transferência de peso (órtese). Subir e descer degraus 5cm unipodal (órtese).
FASE 2 (5-8 semanas)	Ganho de ADM: flexão 135° Auto controle da dor Hipertrofia	Corrente Russa (idem) TENS (se necessário) Conv.	Continuar exercícios da fase 1 conforme necessário. Subir e descer degraus 15cm

Propriocepção
Marcha com órtese

unipodal (órtese).
Agachamentos 0°-90° (órtese).
Cadeira extensora (90°-30°).
Contra resistidos do quadril.
Contra resistidos do tornozelo.
Bicicleta estacionária (órtese)
Marcha (órtese).
Exercícios de equilíbrio (órtese).

FASE 3 (9-16 semanas)	Ganho de ADM máximo Hipertrofia Propriocepção Iniciar treinamento desportivo Corrida com órtese	Corrente Russa (idem)	Continuar exercícios da fase 1 e 2 conforme necessário. Contra resistidos joelho em cadeira fechada (0°-90°). Trote na cama elástica (órtese). Salto unipodal na cama elástica (órtese). Iniciar corrida (órtese) (conforme liberação médica). Propriocepção. Gestual desportivo.
FASE 4 (17 + semanas)	Hipertrofia Força igual bilateral Retomar as AVDs com segurança e confiança	Corrente Russa (idem)	Continuar exercícios da fase 1 2 e 3 conforme necessário. Atividades pliométricas. Gestual desportivo.

RESULTADOS

Participaram do estudo pacientes do sexo masculino com idade de 22 ± 3 (média \pm DP) anos. Todos submetidos a cirurgia reparadora pós ruptura do LCA. Dos 22 pacientes 18 eram destros e 4 canhotos. Todos realizaram o protocolo de tratamento proposto e obtiveram alta na 18ª semana com pleno retorno as suas atividades profissionais e recreacionais.

Foi avaliado durante todo o período de tratamento a ADM do joelho pra o movimento de flexão e verificaram-se os seguintes resultados descritos no gráfico a seguir (Figura 1).

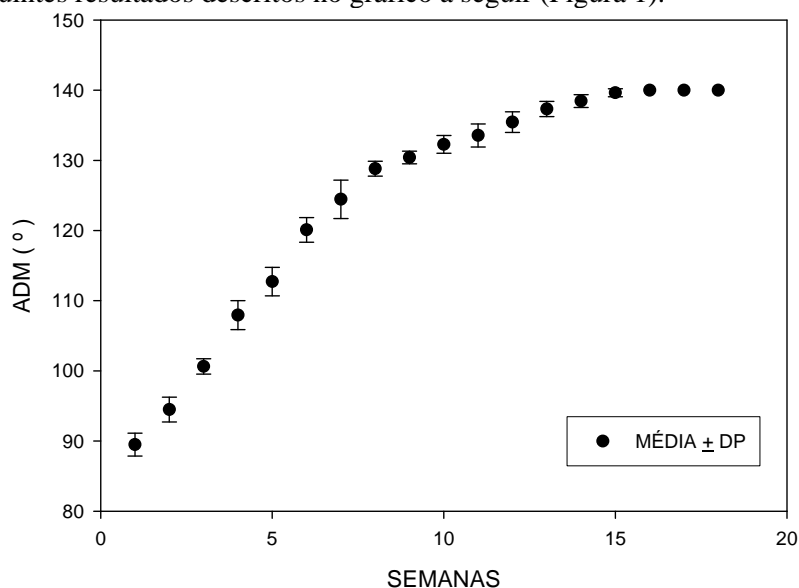


Figura 1. Gráfico ilustrando o ganho de ADM em flexão do joelho operado ao longo das 18 semanas de tratamento. Valores expressos em média \pm DP.

A partir destes dados foi feita uma regressão não linear a fim de se representar matematicamente os pontos descritos. Foi utilizado um ajuste por Sigmoidal Boltzmann resultando em um χ^2 de 0,78 (Figura 2). Foi descrita a seguinte função:

$$f(x) = A1 + (A1 - A2) / (1 + e^{-(2.64 - x) / 3.27})$$

$$A1 = 58.182$$

$$A2 = 140.75$$

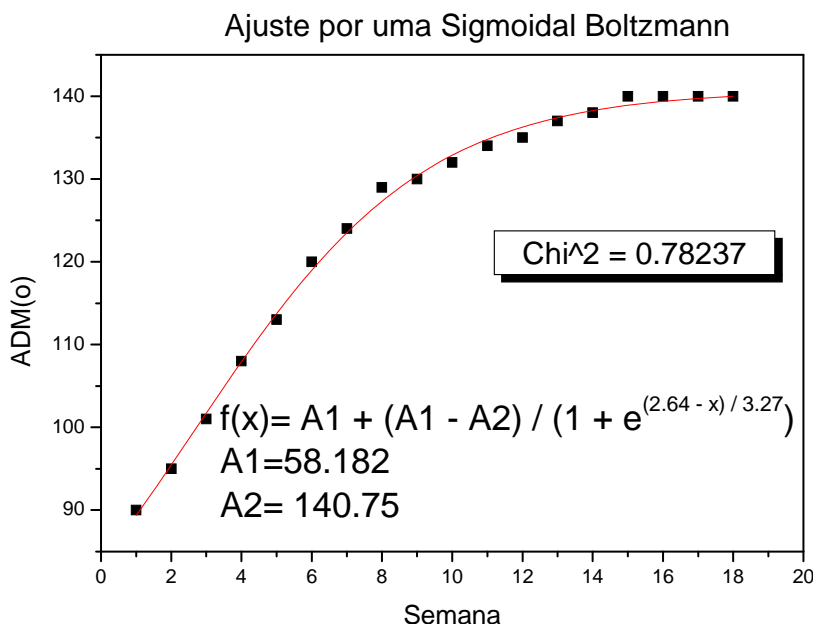


Figura 2. Gráfico ilustrando o ajuste dos pontos por uma Sigmoidal Boltzmann com a referente função ilustrada.

DISCUSSÃO

O protocolo visou uma reabilitação completa, com retorno da força e hipertrofia muscular, ganho do arco de movimento normal, propriocepção das articulações do membro inferior, adaptação de gestuais desportivos e exercícios de equilíbrio. Fatores estes que garantem ao paciente o retorno à prática esportiva e social com segurança e confiança (SHELBOURNE & NITZ, 1992).

Ao final das 18 semanas todos os pacientes receberam alta, todos alcançando ADM normal tanto pra extensão como para flexão, perimetria de membro inferior com valores semelhantes ao membro não lesado, testes de força muscular grau 5 em todos os testes de membro inferior, equilíbrio normal sendo portanto todos aptos ao retorno as suas atividades recreacionais e sociais.

Verificou-se um ganho de ADM durante todo o período de tratamento sendo este mais intenso nas primeiras semanas de tratamento e mais tênue nas ultimas semanas, caso esse que corrobora com a prática clínica.

Com a representação matemática e gráfica dos pontos, torna-se possível, localizar um paciente que não iniciou um tratamento imediato após a cirurgia. Sabendo-se o arco de movimento que ele possui no momento fica possível localiza-lo no protocolo de tratamento, atentando-se sempre para os outros fatores que interferem no tratamento como trofismo e força muscular.

Também fica a proposta de que outros protocolos terapêuticos sofram esse tipo de tratamento matemático para futuras comparações. Chegando-se no consenso de um protocolo eficiente, rápido e seguro.

CONCLUSÃO

O presente estudo conclui que o protocolo utilizado foi eficiente para a reabilitação pós cirúrgica de reconstrução do LCA. O protocolo trouxe todos os pacientes de volta a suas atividades de vida diária sem qualquer limitação ou relato de desconforto.

A utilização da Sigmoidal Boltzmann apresentou boa representatividade para evolução da amplitude articular ao longo do tratamento, podendo ser utilizada para enquadramento do paciente no protocolo de tratamento ou para futuras comparações com diferentes protocolos.

Seria interessante em estudos futuros o acompanhamento da evolução de outros fatores como perimetria, recrutamento motor e cicatrização do enxerto assim como suas respectivas representações matemáticas.

REFERÊNCIAS BIBLIOGRÁFICAS

BONFIM T, PACCOLA C. Propriocepção após a reconstrução do ligamento cruzado anterior usando ligamento patelar homólogo e autólogo. *Rev Bras Ortop* _ Vol. 35, Nº 6, 2000.

CARVALHO JÚNIOR L, DENARO M, GONÇALVES T, BRITTOH, GONÇALVES M. Uso do dreno de sucção após a reconstrução do ligamento cruzado anterior. *Rev Bras Ortop*;41(6):211-6, 2006.

KAPOOR B, CLEMENT DJ, KIRKLEY A, MAFFULLI N Current practice in the management of anterior cruciate ligament injuries in the United Kingdom. *Br J Sports Med*;38:542-544, 2004.

KERKOUR, K; SALGADO, A. Reconstrução do Ligamento Cruzado Anterior (LCA) Repercussões da Escolha do enxerto sobre a sensibilidade proprioceptiva do Joelho. *Terapia Manual*, Londrina, V.1, n.3, 2003.

LIPSCOMB, A.B., JOHNSTON, R.K. & SNYDER, R. B.: The technique of cruciate ligament reconstruction. *Am J Sports Med* 9: 77-81, 1981.

MANAL TJ & SNYDER-MACKLER L. Practice Guidelines For Anterior Cruciate Ligament Rehabilitation: A Criterion-Based Rehabilitation Progression. *Operative Techniques in Orthopaedics*, Vol 6, 3: 190-196, 1996.

NOYES FR, MOOAR PA, MATTHEWS DS, BUTLER DL. The symptomatic anterior cruciate-deficient knee. Part I: The long-term functional disability in athletically active individuals. *J Bone Joint Surg Am* 65:154-62, 1983.

REZENDE MU, ANDO AY, INADA MT, FRANÇOLIN PJ, KOKRON AEV, LEIVAS TP, HERNANDEZ AJ & CAMANHO GL. Viabilidade da utilização do tendão do semitendinoso como substituto do LCA do ponto de vista biomecânico. *Rev Bras Ortop*- Vol 29. Nº 7 - 1994.

SHELBOURNE KD, NITZ P: Accelerated rehabilitation after anterior cruciate ligament reconstruction. *J Orthop Sports Phys Ther* 15:256- 264, 1992.

TURQUETO LV, VILLARDI AM, PALMA IM, VIEIRA LAM & PACHECO JPA. Reconstrução artroscópica do ligamento cruzado anterior do joelho com o uso do tendão patelar: modificação de técnica. *Rev. Bras. Ortop.* Vol 28, N8 1993.

ZARICZNYJ, B.:Reconstruction of the anterior cruciate ligament using free tendon graft. *Am J Sports Med* 11: 164-175, 1983.